

钩吻总生物碱对大鼠的长期毒性试验研究

王 潇*, 郝华焘, 魏 鑫, 梁嘉俊, 周 英, 刘 霞#

贵州中医药大学, 贵州 贵阳

收稿日期: 2022年12月15日; 录用日期: 2023年1月11日; 发布日期: 2023年1月18日

摘 要

目的: 对钩吻总生物碱进行长期毒性试验, 评价钩吻总生物碱部位的安全性, 为临床应用提供依据。方法: 25只雌性大鼠随机分为5组, 每组5只, 分别标记为药物组和空白对照组。药物组根据用药剂量不同细分为1.10 mg/kg、0.80 mg/kg、0.50 mg/kg、0.20 mg/kg四个给药组。试验前, 给药组和空白对照组禁食不禁水12 h, 给药组每两日腹腔注射给药一次, 空白对照组同等条件下腹腔注射等体积生理盐水。给药过程中, 观察给药组是否有中毒反应, 并记录大鼠死亡数目。30天后, 采用10%水合氯醛麻醉之后脱颈椎处死大鼠, 取肝、脾、肺、肾并观察各组脏器变化, 制作石蜡切片, 显微镜下观察其微细结构。结果: 给药期间, 1.10 mg/kg药物组在第4次给药和第5次给药时出现大鼠死亡现象, 其他各给药组动物正常生长, 未见死亡现象; 大鼠解剖之后, 各组器官从肉眼观察未发现异常; 显微镜下观察, 0.80 mg/kg及以下剂量药物未造成肝、脾、肺、肾组织的微观结构改变, 但1.10 mg/kg药物可致上述四种器官不同程度损伤。

关键词

钩吻, 总生物碱, 长期毒性, 大鼠

Study on Long-Term Toxicity Test for Total Alkaloids of *Gelsemium elegans* on Rats

Xiao Wang*, Huatao Hao, Xin Wei, Jiajun Liang, Ying Zhou, Xia Liu#

Guizhou University of Traditional Chinese Medicine, Guiyang Guizhou

Received: Dec. 15th, 2022; accepted: Jan. 11th, 2023; published: Jan. 18th, 2023

Abstract

Objective: To evaluate the safety of total alkaloid sites of *Gelsemium elegans* by long-term toxicity

*第一作者。

#通讯作者。

文章引用: 王潇, 郝华焘, 魏鑫, 梁嘉俊, 周英, 刘霞. 钩吻总生物碱对大鼠的长期毒性试验研究[J]. 药物资讯, 2023, 12(1): 14-18. DOI: 10.12677/pi.2023.121003

test, and provide evidence for clinical application. **Methods:** Twenty-five female rats were randomly divided into five groups, which were labeled as drug group and blank control group respectively. According to different dosages, the drug group was divided into 1.10 mg/kg, 0.80 mg/kg, 0.50 mg/kg and 0.20 mg/kg groups. Before the test, the drug group and blank control group were fasting for 12 hours. The drug group was intraperitoneally injected once every two days, and the blank control group was intraperitoneally injected with an equal volume of normal saline under the same conditions. During administration, toxic reactions were observed in the administration group, and the number of deaths was recorded. After 30 days, the rats were anesthetized with 10% chloral hydrate and then sacrificed for cervical vertebra removal. The liver, spleen, lung and kidney were taken and the changes in organs in each group were observed. The paraffin sections were made and the fine structures were observed under the microscope. **Results:** During the administration period, the rats in the 1.10 mg/kg drug group died at the 4th and 5th doses, but the animals in the other dosing groups grew normally and no death was observed. After the rats were dissected, no abnormalities were found in the organs of each group from visual observation. Under microscope observation, 0.80 mg/kg and below did not cause the microscopic structure changes of liver, spleen, lung and kidney tissue, but 1.10 mg/kg could cause different degrees in damage to the four organs.

Keywords

Gelsemium elegans, Total Alkaloids, Long Term Toxicity, Rats

Copyright © 2023 by author(s) and Hans Publishers Inc.

This work is licensed under the Creative Commons Attribution International License (CC BY 4.0).

<http://creativecommons.org/licenses/by/4.0/>



Open Access

1. 引言

钩吻(*Gelsemium elegans*), 俗称断肠草、猪人参、大茶药、胡蔓藤等, 属马钱科(Loganiaceae)钩吻属(*Gelsemium*)植物[1], 最早被记载于《神农本草经》中[2], 为著名毒性中药, 民间常用于祛瘀止痛和杀虫止痒[3], 对湿疹、瘰疬、跌打损伤[4]、风湿痹痛[5]、神经痛[6]都有很好的疗效[7]。现代药研究表明, 钩吻的主要活性和毒性部位均为生物碱[8] [9], 前期针对钩吻的毒性实验主要集中于急性毒性实验, 对于其长期毒性的实验研究报道较少, 为了深入开展传统毒性药材钩吻的药理学应用评价, 本文对钩吻总生物碱部位对于大鼠的长期毒性实验进行了研究, 为进一步的药物安全性和毒理研究提供依据。

2. 材料与方法

2.1. 动物与试剂

SPF级SD雌性大鼠25只, 体重介于180 g~200 g, 购买自长沙天勤生物技术有限公司。实验动物许可证编号: SCXK(湘)2019-0013。饲养于室温20℃~25℃, 相对湿度45%~60%的SPF动物房, 给予标准颗粒饲料(购买自长沙天勤生物技术有限公司), 无干涉自由进食及饮水, 每周更换垫料3次、消毒水瓶1次。腹腔注射所用0.9%氯化钠注射液(批号: A15083108)购自贵州天地药业有限公司, 95%乙醇(批号: 131101)购买自四川金山制药有限公司, 水合氯醛(批号: 2018091101)购买自成都市科隆化学品有限公司, 天平称取10 g水合氯醛加入到90 mL灭菌0.9%氯化钠溶液中, 摇匀至完全溶解, 配制成10%水合氯醛溶液, 常温保存备用。

2.2. 钩吻总生物碱提取和配制

干燥钩吻地上部分20 kg, 用乙醇浸提三次, 回流提取两次, 每次2小时, 合并提取液并减压回收乙

醇至无醇味, 浸膏 3893 g, 加适量水溶解, 然后加入稀盐酸酸化至 $\text{pH} = 2$, 放置过夜, 过滤, 滤液用氨水调碱性至 $\text{pH} = 10$, 二氯甲烷萃取, 得钩吻总生物碱 221 g。

将钩吻总生物碱用 95% 乙醇溶解(至其刚好完全溶解为宜), 用药前再经生理盐水稀释至目标浓度。

2.3. 分组和给药

25 只雌性大鼠适应性喂养一周后, 随机分为空白对照组、钩吻组(0.20 mg/kg)、钩吻组(0.50 mg/kg)、钩吻组(0.80 mg/kg)和钩吻组(1.10 mg/kg), 共 5 组, 每组 5 只。药物组按照分组要求腹腔注射钩吻总生物碱, 给药体积按照大鼠体重调整为 1 mL/200g; 空白对照组给予等体积生理盐水腹腔注射; 每 2 d 一次, 连续 30 d。试验期间, 每天观察并记录大鼠一般行为表现、大鼠中毒及死亡情况。

2.4. 取材及切片制作

30 天给药后, 用 10% 水合氯醛按 0.3 mL/100g 腹腔注射给药, 麻醉后脱颈椎处死大鼠, 取出肝、肾、脾、肺四种器官, 观察各组脏器形态变化, 迅速拍照留存。将上述器官用 4% 多聚甲醛固定 48 h, 依次脱水、透明、浸蜡、包埋, 常规 HE 染色。显微镜下观察肝、肾、脾、肺的组织结构改变, 图像采集系统并拍照记录。

3. 结果

3.1. 钩吻总碱对大鼠一般情况的影响

实验发现空白对照组、钩吻组(0.20 mg/kg)、钩吻组(0.50 mg/kg)、钩吻组(0.80 mg/kg), 给药期间未观察到中毒现象。钩吻组(1.1 mg/kg)分别在第 4 次和第 5 次给药后死亡 1 只大鼠, 其余各组大鼠精神状态, 行为活动未见异常, 眼、口腔未见异常分泌物, 阴道外周无红肿、出血及分泌物, 未出现腹泻、便血、尿血等其他不良反应。

3.2. 钩吻总碱对大鼠肝、肾、脾、肺的影响

3.2.1. 肉眼观察

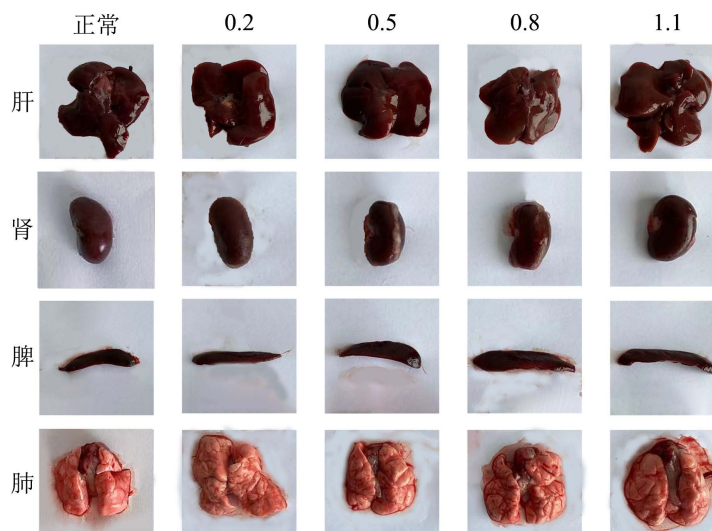


Figure 1. Anatomical structures of liver, kidney, spleen and lung in each group of rats

图 1. 各组大鼠肝、肾、脾、肺解剖结构

麻醉下取出大鼠肝、肾、脾、肺，生理盐水冲洗干净，观察形态变化。结果如图 1 所示，与空白对照组对比，各组脏器在大小、色泽无明显差别。

3.2.2. 肝肾脾肺脏器称重

采集大鼠相应脏器，进行精密称定，将各钩吻药物组与空白组肝肾脾肺器官的重量相比较，尤其以钩吻 1.1 mg/kg 组的脏器影响明显(见表 1)。

Table 1. Organ weights of liver, kidney, spleen and lung of rats in each group

表 1. 各组大鼠肝肾脾肺脏器重量

组别	空白组	钩吻 0.2 mg/kg 组	钩吻 0.5 mg/kg 组	钩吻 0.8 mg/kg 组	钩吻 1.1 mg/kg 组
肝	1.31 g	1.21 g	1.11 g	1.05 g	0.69 g
肾	1.0 g	1.39 g	1.03 g	0.8 g	0.39 g
脾	1.04 g	1.30 g	1.34 g	0.89 g	0.45 g
肺	0.71 g	0.64 g	0.3 g	0.28 g	0.31 g

3.2.3. 显微镜观察

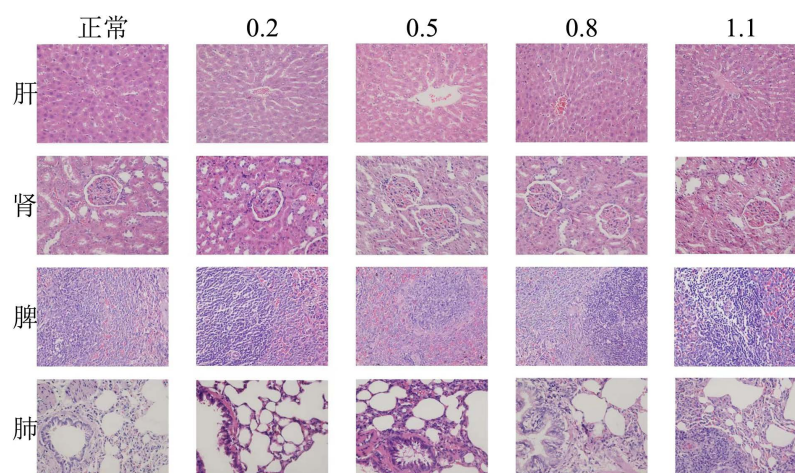


Figure 2. Pathological section maps of liver, kidney, spleen and lung in each group of rats ($\times 400$)

图 2. 各组大鼠肝、肾、脾、肺病理切片图($\times 400$)

显微镜下观察肝、肾、脾、肺组织，结果如图 2 所示：1) 正常对照组大鼠肝脏肝小叶结构完整，肝索清晰，肝血窦无狭窄、充血情况、未见水肿、坏死肝细胞；钩吻 0.2、0.5、0.8 mg/kg 组大鼠肝组织与正常对照组大鼠肝组织无明显差异；钩吻 1.1 mg/kg 组大鼠肝细胞中脂滴较其余组增多。2) 正常对照组大鼠肾脏结构清晰，肾小管上皮细胞无水肿和坏死现象；钩吻 0.2、0.5、0.8 mg/kg 组大鼠肾组织与正常对照组大鼠肾组织无明显差异；钩吻 1.1 mg/kg 组大鼠肾小管出现结构不清晰，管腔变小、上皮细胞水肿、细胞间隙增大等现象。3) 正常对照组中可见大鼠脾脏组织未见白髓增厚、红髓充血现象，而钩吻 0.2、0.5、0.8 mg/kg 组大鼠脾组织与正常对照组大鼠脾组织无明显差异，钩吻 1.1 mg/kg 组大鼠脾脏白髓增厚、红髓充血明显。4) 正常对照组大鼠小气道周围无炎性细胞浸润，肺泡结构完整、清晰，肺泡隔无充血、淤血，肺泡腔内无渗出物；钩吻 0.2、0.5、0.8 mg/kg 组大鼠肺组织与正常对照组大鼠肺组织无明显差异；钩吻 1.1 mg/kg 组大鼠肺组织中小气道周围有明显炎性细胞浸润，肺泡间隔出现水肿。上述结果均提示 1.1 mg/kg 钩吻可导致大鼠肺、肝、脾、肾组织发生不同程度的损伤。

4. 小结

钩吻作为著名的毒性中药,民间常用于治疗跌打损伤、风湿痹痛、神经痛等[10]。现代药学研究表明,钩吻的主要活性和毒性部位均为生物碱[11],前期针对钩吻的毒性实验主要集中于急性毒性实验[12][13][14],对于其长期毒性的实验研究报道较少,而跌打损伤、风湿痹痛等疾病疗程较长,急性毒性试验的参考价值有限。本研究对25只雌性大鼠进行腹腔注射的长期毒性实验,发现当钩吻生物碱浓度 ≤ 0.8 mg/kg时,大鼠的一般情况良好,肝、肾、脾、肺的解剖结构和微细结构与正常对照组无异,提示0.8 mg/kg及以下浓度钩吻生物碱不会导致大鼠上述重要器官的损伤,表明钩吻总碱在这些剂量下给药是安全可靠的;当钩吻生物碱浓度 ≥ 1.1 mg/kg时,大鼠死亡率达到40%,尽管肉眼判断肝、肾、脾、肺的解剖结构无明显异常,但器官的微细结构出现不同程度的病理改变。该试验结果为钩吻的安全性评价提供借鉴,同时也为其后续的药理学研究、机制研究等提供理论依据。

基金项目

国家自然科学基金,项目编号:32000276;贵州中医药大学2021年国家自然科学基金后补助资金科研创新探索专项基金,项目编号:2018YFC 170810524。

参考文献

- [1] 王虹,苏畅,张文娴,等.钩吻属植物及其易混品五指毛桃的DNA条形码比较分析[J].中国现代中药,2020,22(12):1967-1971.
- [2] [清]黄奭.神农本草经[M].北京:中医古籍出版社,1982:274-275.
- [3] 吴德峰.钩吻在畜牧生产和兽医实践中的应用[J].中兽医学杂志,1984(4):51-53.
- [4] 杨梦然,毛妍,梁曾恩妮,等.钩吻素子抗炎作用研究进展[J].动物医学进展,2022,43(3):103-106.
- [5] 刘新兵,张美红.钩吻碱通过下调circ_001680抑制类风湿关节炎滑膜成纤维细胞增殖和侵袭[J].基础医学与临床,2022,42(3):429-435.
- [6] 卢靖珊.钩吻素子盐酸盐抗糖尿病神经病理性痛的基底外侧杏仁核星形胶质细胞作用机制[D]:[博士学位论文].福州:福建医科大学,2021.
- [7] 张志阳,伍勇,孙志良.钩吻药效学的研究进展[J].中国兽医杂志,2018,54(4):57-60.
- [8] 高汉云,王翠雪,黄宇如,等.钩吻配伍玉叶金花对大鼠脏器组织病理形态改变及扭体镇痛实验研究[J].药学研究,2020,39(1):7-10+21.
- [9] 我国科学家鉴定出4种钩吻生物碱[J].农业科技与信息,2020(8):62.
- [10] 李德森,杨樱,王英豪,等.钩吻民间应用调查及不同动物血解其毒实验研究[J].辽宁中医药大学学报,2016,18(11):23-26.
- [11] Yamada, Y., Kitajima, M., Kogure, N., Wongseripatana, S. and Takayama, H. (2011) Seven New Monoterpenoid Indole Alkaloids from *Gelsemium elegans*. *Chemistry—An Asian Journal*, **6**, 166-173. <https://doi.org/10.1002/asia.201000538>
- [12] 张昊培,陈学国,姜利民,等.钩吻毒性与成分检验研究进展[J].福建分析测试,2020,29(6):16-20.
- [13] 孙铭学,徐庆强,孟文琪,等.钩吻药理及毒理机制研究进展[J].毒理学杂志,2020,34(4):336-341.
- [14] 李德森,王英豪,吴水生,等.钩吻配伍减毒存效作用实验研究[J].福建中医药,2018,49(2):17-19+23.